



HAL
open science

Diagnostic retardé de la tuberculose urinaire

Robin Dhersin, Paul Bazeries, Rachel Chenouard, Vincent Dubée

► **To cite this version:**

Robin Dhersin, Paul Bazeries, Rachel Chenouard, Vincent Dubée. Diagnostic retardé de la tuberculose urinaire. CMAJ, 2022, 194 (23), pp.E832-E833. 10.1503/CMAJ.210889-F. hal-04757641

HAL Id: hal-04757641

<https://nantes-universite.hal.science/hal-04757641v1>

Submitted on 29 Oct 2024

HAL is a multi-disciplinary open access archive for the deposit and dissemination of scientific research documents, whether they are published or not. The documents may come from teaching and research institutions in France or abroad, or from public or private research centers.

L'archive ouverte pluridisciplinaire **HAL**, est destinée au dépôt et à la diffusion de documents scientifiques de niveau recherche, publiés ou non, émanant des établissements d'enseignement et de recherche français ou étrangers, des laboratoires publics ou privés.



Distributed under a Creative Commons Attribution - NonCommercial - NoDerivatives 4.0 International License

Diagnostic retardé de la tuberculose urinaire

Robin Dhersin MD, Paul Bazeris MD, Rachel Chenouard MD, Vincent Dubée MD PhD

■ Citation : *CMAJ* 2022 February 28;194:E310. doi : 10.1503/cmaj.210889-f

Voir la version anglaise de l'article ici : www.cmaj.ca/lookup/doi/10.1503/cmaj.210889

Un homme de 37 ans, immigré de Roumanie 4 ans auparavant, s'est présenté au service des urgences après plusieurs mois de mictions fréquentes et d'une douleur lombaire au côté droit. Une analyse microscopique de l'urine a signalé la présence d'une leucocytose et d'une hématurie. La culture bactérienne de son urine s'est révélée négative et sa fonction rénale était normale. Une tomодensitométrie (TDM) abdominale a montré la présence d'abcès au rein droit et un épaississement de la vessie et des parois urétrales (figure 1A). Il a obtenu un diagnostic d'infection des voies urinaires (IVU) supérieures compliquées et nous l'avons traité à la lévofloxacine.

Six mois plus tard, le patient s'est présenté de nouveau avec des symptômes similaires. Une nouvelle culture de prélèvements d'urine s'est révélée négative et nous avons traité le patient de façon empirique au triméthoprime en association avec de la sulfaméthoxazole. Un an après sa première consultation, le patient présentait toujours des symptômes aux voies urinaires. Lors d'un examen tomодensitométrique pour un abcès dentaire, on a découvert des micronodules pulmonaires apicaux à distribution centrolobulaire.

En raison de la faible prévalence des infections des voies urinaires chez les jeunes hommes et de la pyurie stérile chronique du patient, l'échec de l'antibiothérapie et les signes observés sur les poumons à l'examen tomодensitométrique, nous avons soupçonné une tuberculose des voies génito-urinaires. Nous avons orienté le patient vers notre service des maladies infectieuses. Une nouvelle tomодensitométrie a révélé une cavitation parenchymateuse. Un test de coloration à l'auramine d'un échantillon d'urine a montré des bacilles acido-résistants; un test de réaction en chaîne par polymérase (RCP) et une culture de prélèvements d'urine ont démontré la présence de la bactérie *Mycobacterium tuberculosis*. Nous avons traité le patient à la rifampicine, aux isoniazides, au pyrazinamide et à l'éthambutol, mais une destruction partielle du tissu rénal, une sténose urétérale et un grave

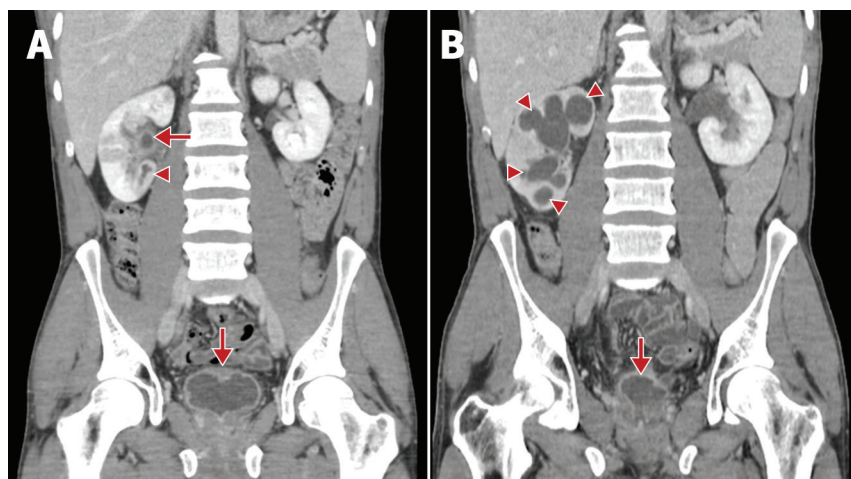


Figure 1 : Tomодensitométrie d'un homme de 37 ans atteint de tuberculose des voies urinaires. (A) Image acquise lors de la première consultation, montrant un abcès au lobe inférieur du rein droit (tête de flèche) et un épaississement du pelvis rénal et des parois de la vessie (flèches). (B) Tomодensitométrie acquis 3 mois après le début du traitement contre la tuberculose, montrant la progression d'une hydronéphrose (têtes de flèches) et un grave rétrécissement de la vessie (c.-à-d., vessie de la taille d'un dé à coudre) (flèche).

rétrécissement de la vessie sont survenus (figure 1B). Lors d'une consultation de suivi à 1 an, le patient avait développé une insuffisance rénale, accompagnée d'un taux de filtration glomérulaire de 71 mL/min.

La tuberculose urinaire est le troisième site d'infection le plus fréquent, comptant pour 10% des cas¹. La référence standard pour le diagnostic est la culture mycobactérienne de prélèvements d'urine, mais l'organisme étudié peut prendre des semaines à croître; les tests de RCP peuvent offrir un diagnostic plus rapide, avec une sensibilité de 89% et une spécificité de 95%². Le pronostic de lésions génito-urinaires n'est pas bon, car elles mènent souvent à des symptômes persistants aux voies urinaires inférieures ainsi qu'à de l'insuffisance rénale^{1,3,4}. Les dommages sont souvent irréversibles, mais la chirurgie reconstructive peut atténuer les symptômes persistants¹.

Les cliniciens devraient envisager une tuberculose génito-urinaire chez les patients qui présentent une pyurie stérile, possèdent les facteurs de risque d'acquérir la tuberculose et ne répondent pas au traitement standard contre les infections des voies urinaires⁵.

Références

1. Zajackowski T. Genitourinary tuberculosis: historical and basic science review: past and present. *Cent European J Urol* 2012;65:182-7.
2. Chen K, Malik AA, Nantasenamat C, et al. Clinical validation of urine-based Xpert® MTB/RIF assay for the diagnosis of urogenital tuberculosis: a systematic review and meta-analysis. *Int J Infect Dis* 2020;95:15-21.
3. Krishnamoorthy S, Palaniyandi V, Kumaresan N, et al. Aspects of evolving genito urinary tuberculosis: a profile of genito urinary tuberculosis (GUTB) in 110 patients. *J Clin Diagn Res* 2017;11:PC01-05.
4. Ramachandran A, Das CJ, Razik A. Male genital tract tuberculosis: a comprehensive review of imaging findings and differential diagnosis. *Abdom Radiol (NY)* 2021;46:1677-86.
5. Wise GJ, Schlegel PN. Sterile pyuria. *N Engl J Med* 2015;372:1048-54.

Intérêts concurrents : Aucun déclaré.

Cet article a été soumis à l'examen des pairs.

Les auteurs ont obtenu le consentement du patient.

Affiliations : Services des maladies infectieuses (Dhersin, Dubée), de radiologie (Bazeris) et de microbiologie (Chenouard), Hôpital universitaire Angers, Angers, France, Centre de recherche en cancérologie et immunologie intégrée Nantes Angers [CRCI2NA] (Dubée), Université de Nantes, Nantes, France.

Propriété intellectuelle du contenu : Il s'agit d'un article en libre accès distribué conformément aux modalités de la licence Creative Commons Attribution (CC BY-NC-ND 4.0), qui permet l'utilisation, la diffusion et la reproduction de tout médium à la condition que la publication originale soit adéquatement citée, que l'utilisation se fasse à des fins non commerciales (c.-à-d., recherche ou éducation) et qu'aucune modification ni adaptation n'y soit apportée. Pour plus de renseignements, consulter le <https://creativecommons.org/licenses/by-nc-nd/4.0/deed.fr>.

Remerciements : Les auteurs souhaitent remercier la D^{re} Jessica Peltzer (Service d'anesthésiologie, Hôpital universitaire de Caen, France) pour sa révision grammaticale et syntaxique du manuscrit.

Correspondance : Vincent Dubée, vdubee@gmail.com

Les images cliniques sont choisies pour leur caractère particulièrement intéressant, classique ou impressionnant. Toute soumission d'image de haute résolution claire et bien identifiée doit être accompagnée d'une légende aux fins de publication. On demande aussi une brève explication (300 mots maximum) de la portée éducative des images, et des références minimales. Le consentement écrit du patient au regard de la publication doit être obtenu avant la soumission.